© 2026 Oxys Publishing. Open access at www.oxyspub.com - DOI: 10.5281/zenodo.23565229

Focus on

Fascicolo 2

Expert Meeting

Isotretinoina Esperienze in Real-Life

a cura di

Alex Curti
Dermatologia, libera professione - Modena

Laura Fidanza
Medico Chirurgo Specialista in Dermatologia, MST e Allergologia - Roma

Andrea Damiani
Poliambulatorio Dermatologia, Asl 2 Foligno - PG

Arturo Galvan
Centro di Medicina, Vicenza CST – Trento

OXYS PUBLISHING

Oxys™ Publishing
Copyright © 2026
This work is licensed under a
Creative Commons Attribution 4.0
International License (CC BY 4.0).
Open access at www.oxyspub.com
DOI: 10.5281/zenodo.23565229



Stampato in Italia su carta ecologica FSC, nel rispetto del *Forest Stewardship Council*
per la gestione forestale responsabile e la tracciabilità dei prodotti derivati.

PREMESSA

Questa raccolta di esperienze cliniche in Real-Life rappresenta il secondo fascicolo delle evidenze cliniche di pazienti affetti da acne severa e trattati con isotretinoina.

Nonostante la disponibilità di numerose opzioni terapeutiche sistemiche e topiche, l'isotretinoina orale continua a costituire il gold standard nei casi di acne severa, nodulo-cistica, con rischio cicatriziale o refrattaria ai trattamenti convenzionali. La sua efficacia deriva dall'azione simultanea sui principali meccanismi patogenetici della malattia, inclusi iperseborrea, alterata cheratinizzazione follicolare, colonizzazione da Cutibacterium acnes e risposta infiammatoria.

Negli ultimi anni, l'esperienza "real life" ha assunto un ruolo crescente nella valutazione dell'isotretinoina, consentendo di integrare le evidenze provenienti dagli studi registrativi con dati osservazionali derivanti dalla pratica clinica quotidiana. Tali evidenze hanno contribuito a ridefinire **approcci terapeutici, schemi posologici e strategie di monitoraggio**, evidenziando come regimi a basse dosi o **personalizzati** possano **garantire efficacia clinica e migliore tollerabilità** in specifiche popolazioni di pazienti.

Acne severa del tronco in paziente adulto in terapia con testosterone enantato (TRT)

Alex Curti

Dermatologia, libera professione - Modena

Obiettivo dell'esperienza

Valutare l'efficacia del trattamento con Isodifa in paziente affetto da acne moderata-severa del tronco in terapia con testosterone enantato 80 mg/settimana.

Descrizione del paziente

- Paziente uomo di 26 anni in buone condizioni di salute generale;
- Riferisce presenza di acne di grado lieve sin dall'età di 13 anni, che non ha mai richiesto terapia farmacologica. Dall'età di 25 anni ha iniziato assunzione di testosterone enantato. Al tempo della prima visita riferisce assunzione di 80 mg/settimana. A seguito di tale terapia si osserva un incremento significativo delle lesioni acneiche, sul volto e in misura maggiore al tronco, di grado moderato severo;
- Trattato con Isodifa 10 mg/die per il primo mese, successivamente incrementato a 30 mg/die per altri 5 mesi. Eseguito inoltre counseling per istruire il paziente sui potenziali effetti collaterali dell'assunzione di steroidi anabolizzanti androgeni. Presa in carico collettiva con endocrinologo per riduzione progressiva e sospensione.

Risultati

Nelle immagini seguenti si evidenzia al T0 l'acne di grado moderato/severo del tronco con multiple lesioni infiammatorie. Dopo 1 mese di terapia (T1) si nota buona risposta terapeutica già con basso dosaggio di farmaco. Al T2, dopo 6 mesi di terapia, completa clearance.



T0 (Baseline)
Acne diffusa papulo pustolosa di grado moderato severo del tronco.

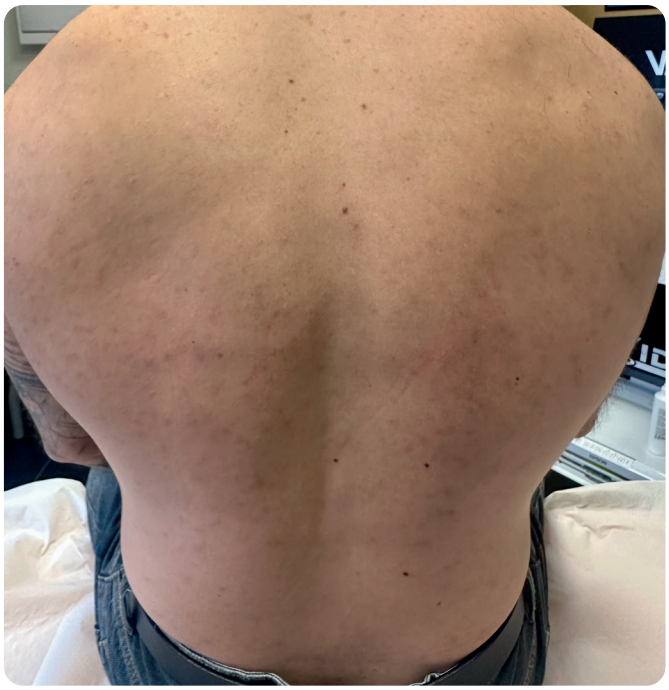

T1 (dopo 1 mese di terapia)
Significativa riduzione del numero delle lesioni infiammatorie. Il paziente ha già ridotto la dose settimanale di testosterone enantato.

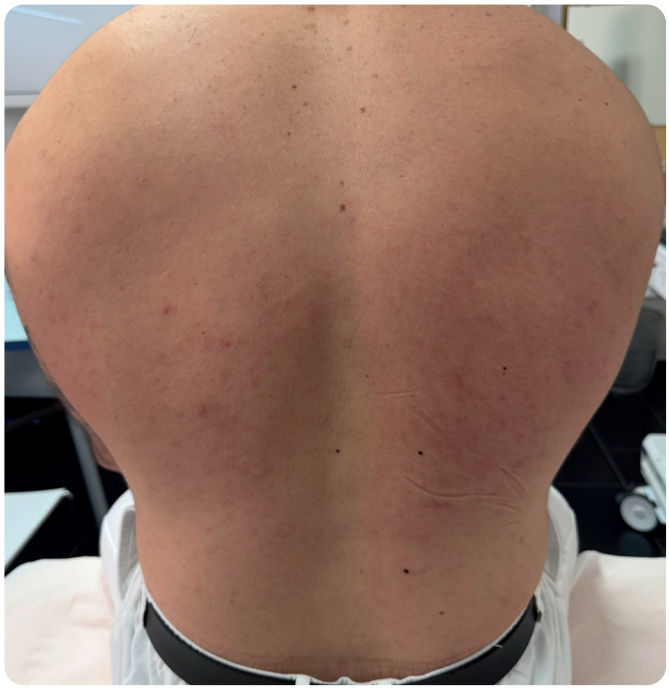

T2 (dopo 6 mesi di terapia)
Completa remissione del quadro cutaneo, no lesioni residue attive; il paziente proseguirà il trattamento per alcuni mesi in maniera da prevenire la recidiva a seguito della sospensione.

Conclusioni

È evidente il miglioramento dell'assetto acneico. Il paziente ha seguito la terapia in modo costante confermando elevata aderenza terapeutica e compliance.
L'aggressività del quadro cutaneo e la concomitante origine esogena dell'acne ha richiesto sin dall'inizio terapia sistemica con isotretinoina, con concomitante supporto dell'endocrinologo per la riduzione progressiva della TRT.

Isotretinoina nel trattamento di paziente con acne severa

Andrea Damiani

Poliambulatorio Dermatologia, Asl 2 Foligno - PG

Obiettivo dell'esperienza

Valutare l'efficacia del trattamento con Isodifa in paziente affetto da acne severa del dorso.

Descrizione del paziente

- Paziente uomo di 17 anni in buone condizioni di salute generale;
- Da anni presenta acne diffusa di grado severo localizzata al dorso;
- Trattato con Isodifa alla posologia di 20 mg/die per un periodo di 6 mesi.

Risultati

Nelle immagini seguenti è ben visibile il trend della patologia dopo terapia con Isodifa alla posologia di 20 mg/die per un periodo di 6 mesi.



T0 (Baseline)
Acne severa del dorso.



T1 (dopo 6 mesi di terapia)
Regressione della patologia acneica.

Conclusioni

Il paziente ha seguito la terapia in modo costante confermando l'elevata aderenza terapeutica e compliance che ha consentito un significativo miglioramento del quadro clinico. Il paziente è soddisfatto dei risultati ottenuti, con notevole miglioramento della qualità di vita.

Paziente con acne severa e cicatrici trattata con isotretinoina

Laura Fidanza

Medico Chirurgo Specialista in Dermatologia, MST e Allergologia - Roma

Obiettivo dell'esperienza

Valutare l'efficacia del trattamento con Isodifa in paziente affetta da acne severa con cicatrici.

Descrizione del paziente

- Paziente donna di 16 anni diabetica, con problemi di anoressia;
- Da anni la paziente presenta acne focalizzata su guance e mento. Secondo ciclo di isotretinoina, il primo effettuato all'età di 13 anni e mezzo con totale regressione dell'acne;
- Torna in visita per recidiva, vuole riprendere la terapia;
- Trattata con Isodifa posologia di 20 mg/die per un periodo di 3 mesi, successivamente si valuta il proseguimento della terapia al dosaggio di 20 mg/die per un mese.

Risultati

Nelle immagini seguenti è ben visibile trend della patologia dopo terapia con Isodifa alla posologia di 20 mg/die per un periodo di 3 mesi.



T0 (Baseline)
Acne diffusa su guance alla prima visita.



T1 (dopo 3 mesi di terapia)
Notevole miglioramento dello stato acneico.

Dopo tre mesi di terapia con Isodifa si decide di continuare la terapia al dosaggio di 20 mg/die per un altro mese (T2).



T2 (dopo 4 mesi di terapia)
Termine della terapia con ulteriore miglioramento del quadro acneico generale.

Conclusioni

È evidente il miglioramento dell'assetto acneico. La paziente ha seguito la terapia in modo costante confermando elevata aderenza terapeutica e compliance. Dopo 4 mesi di terapia con isotretinoina, si dichiara soddisfatta dei risultati ottenuti e riferisce un miglioramento della qualità di vita. La paziente sta continuando la terapia.

Paziente affetto da acne moderata sottoposto a multipli trattamenti topici e orali con beneficio ma successiva recidiva, trattato con Isotretinoina

Alex Curti

Dermatologia, libera professione - Modena

Obiettivo dell'esperienza

Valutare l'efficacia del trattamento con Isodifa in paziente affetto da acne moderata già trattata con retinoidi topici, benzoil perossido e antibiotico orale, con beneficio iniziale ma successiva recidiva.

Descrizione del paziente

- Paziente uomo di 17 anni in buone condizioni di salute generale;
- Dall'età di 16 anni riferisce la comparsa di lesioni papulo pustolose del volto. Data la giovane età è stata inizialmente prescritta terapia topica con Adapelene 0.3% e Benzoil perossido 3% e Tetracicline per 3 mesi con beneficio. Sei medi dopo il termine della terapia torna all'osservazione clinica per comparsa di recidiva;
- Trattato con Isodifa 10 mg/die per il primo mese, successivamente incrementato a 30 mg/die per altri 3 mesi;

Risultati

Nelle immagini seguenti si apprezza acne di grado moderato al T0 con multiple lesioni infiammatorie localizzate al terzo superiore e medio del volto. Dopo 1 mese di terapia (T1) lieve peggioramento del quadro cutaneo, effetto possibile di isotretinoina alle prime settimane di trattamento. Al T2, dopo altri 3 mesi di terapia, clearance completa con poche lesioni infiammatorie e sfumati esiti cicatriziali.



T0 (Baseline) - Acne diffusa a fronte e guance di grado moderato, alcune cicatrici atrofiche di grado lieve.




T1 (dopo 1 mese di terapia)
Lieve incremento del numero delle lesioni infiammatorie nonostante il trattamento con Isotretinoina 10 mg/die.




T2 (dopo 4 mesi di terapia)
Quasi completa remissione del quadro cutaneo, poche lesioni residue attive; il paziente proseguirà il trattamento per alcuni mesi in maniera da raggiungere la clearance completa e prevenire la recidiva a seguito della sospensione.

Conclusioni

Deciso miglioramento dell'assetto acneico. La recidiva del quadro clinico a seguito di trattamenti topici e sistemici ha richiesto il passaggio alla linea terapeutica successiva, con ottimo beneficio clinico. Il paziente ha seguito la terapia in modo costante confermando l'elevata aderenza terapeutica e compliance.

Evidenze cliniche di paziente con acne severa in terapia con isotretinoina

Arturo Galvan

Centro di Medicina, Vicenza CST – Trento

Obiettivo dell'esperienza

Valutare l'efficacia del trattamento con Isodifa in paziente affetta da acne severa e cicatriziale.

Descrizione del paziente

- Paziente donna di 20 anni in ottime condizioni di salute generale;
- Da 6 anni presenta acne grave cicatriziale;
- Fallimento di precedenti terapie;
- Trattata con Isodifa a dosaggio incrementale per un periodo di 11 mesi.

La dose di partenza è stata di 10 mg al giorno per i primi 2 mesi, incrementando di 10 mg ogni 2 mesi, sulla base della risposta della paziente, fino alla dose di 0.5 mg/kg, dosaggio mantenuto per 12 settimane. La paziente viene rivalutata dopo 2 mesi.

Risultati

Nelle immagini, eseguite al basale, a sei mesi, e a un mese dalla sospensione della terapia, è ben visibile il trend della patologia e si osserva un evidente miglioramento del quadro clinico.



T0 (Baseline)
Situazione al basale

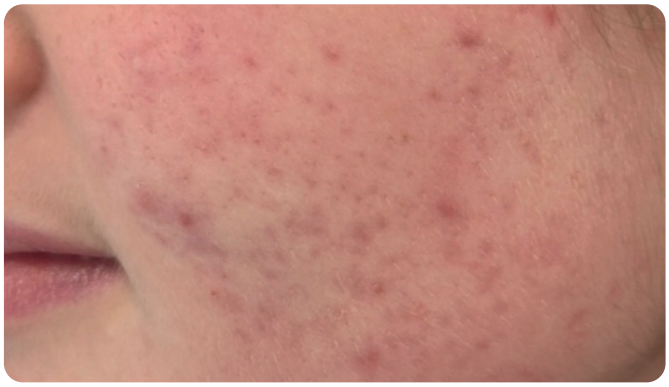

T1 (dopo 6 mesi di terapia)
Trend dello stato acneico dopo 6 mesi

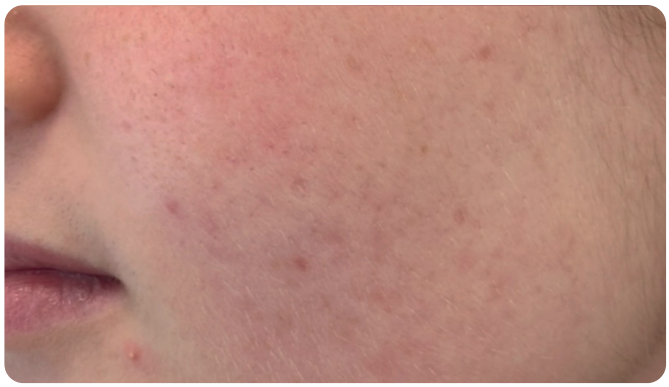

T2 (dopo 1 mese dal termine della terapia)
Situazione dermica un mese dopo il termine del trattamento

Conclusioni

È evidente il miglioramento dell'assetto acneico e cicatriziale. La paziente ha seguito la terapia in modo costante confermando elevata aderenza terapeutica e compliance; la paziente ha ben tollerato la terapia. La paziente è soddisfatta dei risultati ottenuti e aver instaurato una terapia con isotretinoina le ha migliorato la qualità di vita.

Paziente con acne severa papulo pustolosa in terapia con isotretinoina

Laura Fidanza

Medico Chirurgo Specialista in Dermatologia, MST e Allergologia - Roma

Obiettivo dell'esperienza

Valutare l'efficacia del trattamento con Isodifa in paziente affetta da acne severa palulo-pustolosa.

Descrizione del paziente

- Paziente donna di 25 anni in buone condizioni di salute generale;
- Da anni la paziente presenta acne diffusa focalizzata su guance e mento;
- Trattata con Isodifa alla posologia di 24 mg/die per un periodo di 6 mesi.

Risultati

Nelle immagini seguenti è ben visibile il trend della patologia dopo terapia con Isodifa alla posologia di 24 mg/die per un periodo di 6 mesi.



T0 (Baseline) - Acne diffusa su guance e mento alla prima visita.



T1 (dopo 1 mese di terapia) Trend in regressione dello stato acneico.



T2 (dopo 4 mesi di terapia)
Ulteriore miglioramento cutaneo.



T3 (dopo 6 mesi di terapia)
Risoluzione dello stato acneico.

La paziente è ancora in terapia, a basso dosaggio per aumento di CPK e amilasi.

Conclusioni

È evidente il miglioramento dell'assetto acneico. La paziente ha seguito la terapia in modo costante confermando elevata aderenza terapeutica e compliance.
La paziente è soddisfatta, direi felice dei risultati ottenuti e aver instaurato una terapia con isotretinoina gli ha migliorato la qualità di vita.

Evidenze cliniche di paziente con acne severa in terapia con isotretinoina

Arturo Galvan

Centro di Medicina, Vicenza CST – Trento

Obiettivo dell'esperienza

Valutate l'efficacia del trattamento con Isodifa in paziente affetta da acne severa e cicatriziale.

Descrizione del paziente

- Paziente donna di 23 anni in ottime condizioni di salute generale;
- Da 10 anni presenta acne grave cicatriziale;
- Fallimento di precedenti terapie diverse da isotretinoina;
- Trattata con Isodifa a dosaggio incrementale per un periodo di 11 mesi.

La dose di partenza è stata di 10 mg al giorno per i primi 2 mesi, incrementando di 10 mg ogni 2 mesi, sulla base della risposta della paziente, fino alla dose di 0.5 mg/kg, dosaggio mantenuto per 12 settimane. La paziente viene rivalutato dopo 2 mesi.

Risultati

Nelle immagini, eseguite al basale, a sei mesi, e a un mese dalla sospensione della terapia, è ben visibile il trend della patologia e si osserva un evidente miglioramento del quadro clinico.



T0 (Baseline)
Situazione al basale

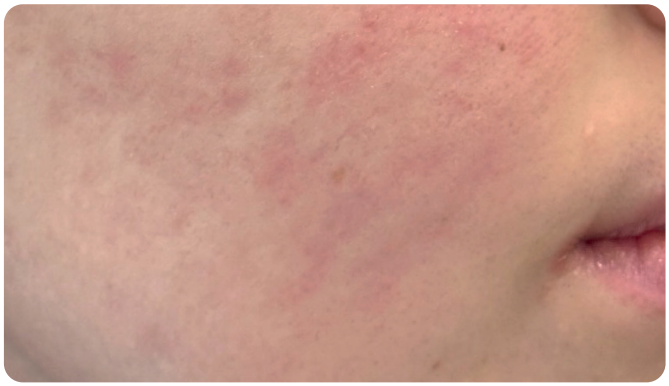

T1 (dopo 6 mesi di terapia)
Trend dello stato acneico dopo 6 mesi



T2 (dopo 1 mese dal termine della terapia)
Situazione dermica un mese dopo il termine del trattamento

Conclusioni

È evidente il miglioramento dell'assetto acneico e cicatriziale. La paziente ha seguito la terapia in modo costante confermando elevata aderenza terapeutica e compliance; la paziente ha ben tollerato la terapia. La paziente è soddisfatta dei risultati ottenuti e aver instaurato una terapia con isotretinoina le ha migliorato la qualità di vita.