© 2026 Oxys Publishing. Open access at www.oxyspub.com - DOI: 10.5281/zenodo.23565131

Focus on

Fascicolo 1

Expert Meeting

Isotretinoina Esperienze in Real-Life

a cura di

Laura Fidanza
Medico Chirurgo Specialista in Dermatologia, MST e Allergologia - Roma

Arturo Galvan
Centro di Medicina, Vicenza CST - Trento

Alex Curti
Dermatologia, libera professione - Modena

Andrea Damiani
Poliambulatorio Dermatologia, Asl 2 Foligno - PG

OXYS PUBLISHING

Oxys™ Publishing
Copyright © 2026
This work is licensed under a
Creative Commons Attribution 4.0
International License (CC BY 4.0).
Open access at www.oxyspub.com
DOI: 10.5281/zenodo.23565131



Stampato in Italia su carta ecologica FSC, nel rispetto del *Forest Stewardship Council*
per la gestione forestale responsabile e la tracciabilità dei prodotti derivati.

PREMESSA

L'acne vulgaris rappresenta una dermatosi infiammatoria cronica multifattoriale ad elevato impatto clinico e psicosociale, caratterizzata da un decorso spesso protratto e da una significativa eterogeneità fenotipica. Nonostante la disponibilità di numerose opzioni terapeutiche sistemiche e topiche, l'isotretinoina orale continua a costituire il gold standard nei casi di acne severa, nodulo-cistica, con rischio cicatriziale o refrattaria ai trattamenti convenzionali. La sua efficacia deriva dall'azione simultanea sui principali meccanismi patogenetici della malattia, inclusi iperseborrea, alterata cheratinizzazione follicolare, colonizzazione da Cutibacterium acnes e risposta infiammatoria.

Negli ultimi anni, l'esperienza "real life" ha assunto un ruolo crescente nella valutazione dell'isotretinoina, consentendo di integrare le evidenze provenienti dagli studi registrativi con dati osservazionali derivanti dalla pratica clinica quotidiana. Tali evidenze hanno contribuito a ridefinire **approcci terapeutici, schemi posologici e strategie di monitoraggio**, evidenziando come regimi a basse dosi o **personalizzati** possano **garantire efficacia clinica e migliore tollerabilità** in specifiche popolazioni di pazienti.

Paziente con acne severa papulo pustolosa in terapia con isotretinoina

Laura Fidanza

Medico Chirurgo Specialista in Dermatologia, MST e Allergologia - Roma

Obiettivo dell'esperienza

Valutare l'efficacia del trattamento con Isodifa in paziente affetta da acne severa palulo-pustolosa.

Descrizione del paziente

- Paziente donna di 22 anni in buone condizioni di salute generale;
- Da anni la paziente presenta acne diffusa focalizzata su guance e mento;
- Trattata con Isodifa alla posologia di 30 mg/die per 2 mesi, seguito da 24.2 mg/die per i successivi 4 mesi.

Risultati

Nelle immagini seguenti è ben visibile il trend della patologia: dopo terapia con Isodifa alla posologia di 30 mg/die per un periodo di 2 mesi, seguito da 24.2 mg/die per i successivi 4 mesi, si osserva un evidente miglioramento del quadro clinico.



T0 (Baseline)
Acne diffusa su guance e mento alla prima visita.



T1 (dopo 2 mesi di terapia)
Regressione dello stato acneico.



T2 (dopo 4 mesi di terapia)
Dosaggio 24,2 mg/die per aumento CPK.



T3 (dopo 6 mesi dal termine della terapia)
Evidente miglioramento del quadro acneico generale.

Conclusioni

È evidente il miglioramento dell'assetto acneico. La paziente ha seguito la terapia in modo costante confermando elevata aderenza terapeutica e compliance, la paziente è soddisfatta e felice dei risultati ottenuti. Aver instaurato una terapia con Isodifa gli ha migliorato la qualità di vita.

Evidenze cliniche di paziente con acne severa in terapia con isotretinoina

Arturo Galvan

Centro di Medicina, Vicenza CST – Trento

Obiettivo dell'esperienza

Valutate l'efficacia del trattamento con Isodifa in paziente affetta da acne severa e cicatriziale.

Descrizione del paziente

- Paziente donna di 19 anni in ottime condizioni di salute generale;
- Da alcuni mesi presenta un flare di acne grave alle guance;
- Fallimento di precedenti terapie antibiotiche;
- Trattata con Isodifa a dosaggio incrementale per un periodo di 11 mesi.

La dose di partenza è stata di 10 mg al giorno per i primi 2 mesi, incrementando di 10 mg ogni 2 mesi, sulla base della risposta del paziente, fino alla dose di 0.5 mg/kg, dosaggio mantenuto per 12 settimane. Il paziente viene rivalutato dopo 2 mesi.

Risultati

Nelle immagini, eseguite al basale, a sei mesi, e a un mese dalla sospensione della terapia, è ben visibile il trend della patologia e si osserva un evidente miglioramento del quadro clinico.

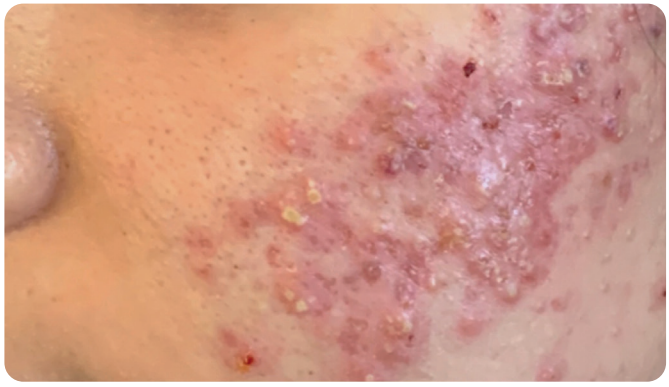

T0 (Baseline)
Situazione al basale



T1 (dopo 6 mesi di terapia)
Trend dello stato acneico dopo 6 mesi



T2 (dopo 1 mese dal termine della terapia)
Situazione dermica un mese dopo il termine del trattamento

Conclusioni

È evidente il miglioramento dell'assetto acneico. La paziente ha seguito la terapia in modo costante confermando elevata aderenza terapeutica e compliance; la paziente ha ben tollerato la terapia.
La paziente è soddisfatta dei risultati ottenuti e aver instaurato una terapia con isotretinoina gli ha migliorato la qualità di vita.

Acne moderata-severa con multipli esiti cicatriziali atrofici

Alex Curti

Dermatologia, libera professione - Modena

Obiettivo dell'esperienza

Valutare l'efficacia del trattamento con Isodifa in paziente affetto da acne moderata-severa con multipli esiti cicatriziali già dalla prima valutazione clinica, pregresse terapie unicamente dermocosmetiche.

Descrizione del paziente

- Paziente uomo di 20 anni in buone condizioni di salute generale;
- Dall'età di 17 anni riferisce la comparsa di lesioni papulo pustolose del volto, pregressa terapia unicamente con dermocosmetici;
- Trattato con Isodifa 10 mg/die per il primo mese, successivamente incrementato a 30 mg/die per altri 3 mesi, poi a 40 mg/die per altri 2 mesi.

Risultati

Nelle immagini seguenti è ben visibile l'andamento della patologia acneica già dopo terapia con Isodifa alla posologia di 10 mg/die per un mese (T1).
Grazie al progressivo incremento della dose (30 mg/die per i successivi 3 mesi e 40 mg/die per ulteriori 2 mesi), si osserva una completa remissione del quadro cutaneo.



T0 (Baseline)
Acne diffusa su guance alla prima visita con multipli esiti cicatriziali *(roll e box scar)*.




T1 (dopo 1 mese di terapia)
Trend in regressione dello stato acneico già a basso dosaggio dopo un solo mese.




T2 (dopo 5 mesi di terapia)
Completa remissione del quadro cutaneo, non più lesioni attive; il paziente proseguirà il trattamento per alcuni mesi in maniera tale da prevenire eventuale recidiva alla sospensione.

Conclusioni

Netto miglioramento dell'assetto acneico. La presenza di cicatrici al tempo T0 ha giustificato l'inizio di terapia sistemica con isotretinoina già in prima linea, al fine di evitare il più possibile gli esiti permanenti sul volto. Il paziente ha seguito la terapia in modo costante, confermando l'elevata aderenza terapeutica.

Evidenze cliniche di paziente con acne severa in terapia con isotretinoina

Arturo Galvan

Centro di Medicina, Vicenza CST – Trento

Obiettivo dell'esperienza

Valutate l'efficacia del trattamento con Isodifa in paziente affetto da acne severa e cicatriziale.

Descrizione del paziente

- Paziente uomo di 17 anni in ottime condizioni di salute generale;
- Da 3 anni presenta acne grave al volto con esiti cicatriziali;
- Fallimento di precedenti terapie antibiotiche e topiche;
- Trattato con Isodifa a dosaggio incrementale per un periodo di 11 mesi.

La dose di partenza è stata di 10 mg al giorno per i primi 2 mesi, incrementando di 10 mg ogni 2 mesi, sulla base della risposta del paziente, fino alla dose di 0.5 mg/kg, dosaggio mantenuto per 12 settimane. Il paziente viene rivalutato dopo 2 mesi.

Risultati

Nelle immagini, eseguite al basale, a sei mesi, e a un mese dalla sospensione della terapia, è ben visibile il trend della patologia e si osserva un evidente miglioramento del quadro clinico.



T0 (Baseline)
Situazione al basale



T1 (dopo 6 mesi di terapia)
Trend dello stato acneico dopo 6 mesi



T2 (dopo 1 mese dal termine della terapia)
Situazione dermica un mese dopo il termine del trattamento

Conclusioni

È evidente il miglioramento dell'assetto acneico e la netta riduzione delle cicatrici. Il paziente ha seguito la terapia in modo costante confermando elevata aderenza terapeutica e compliance; il paziente ha ben tollerato la terapia. Il paziente è soddisfatto dei risultati ottenuti e aver instaurato una terapia con isotretinoina gli ha migliorato la qualità di vita.

Evidenze cliniche di paziente affetto da acne severa in terapia con isotretinoina

Andrea Damiani

Poliambulatorio Dermatologia, Asl 2 Foligno - PG

Obiettivo dell'esperienza

Valutare l'efficacia del trattamento con Isodifa in paziente affetto da acne severa del volto.

Descrizione del paziente

- Paziente uomo di 19 anni, in buone condizioni di salute generale;
- Da anni presenta acne diffusa di grado severo localizzata su guance e fronte;
- Trattato con Isodifa alla posologia di 20-30 mg/die per un periodo di 7 mesi.

Risultati

Nelle immagini seguenti è ben visibile il trend della patologia dopo terapia con Isodifa alla posologia di 20-30 mg/die per un periodo di 7 mesi.



T0 (Baseline)
Acne severa della regione geniena bilaterale.



T1 (dopo 4 mesi di terapia)
Trend in regressione della patologia.



T2 (dopo 7 mesi di terapia)
Regressione quasi completa della patologia.

Conclusioni

È evidente il miglioramento della patologia; il paziente ha seguito la terapia in modo costante confermando l'elevata aderenza terapeutica e compliance.
Il paziente si dichiara soddisfatto dei risultati ottenuti, con notevole miglioramento della qualità di vita.

Evidenze cliniche di paziente con acne severa e cicatrici in terapia con isotretinoina

Laura Fidanza

Medico Chirurgo Specialista in Dermatologia, MST e Allergologia - Roma

Obiettivo dell'esperienza

Valutare l'efficacia del trattamento con Isodifa in paziente affetto da acne severa con cicatrici.

Descrizione del paziente

- Paziente uomo di 15 anni, in buone condizioni di salute generale;
- Da anni il paziente presenta acne focalizzata su guance e fronte con già lesioni cicatriziali;
- Trattato con Isodifa alla posologia di 30 mg/die per un periodo di 3 mesi con proseguimento della terapia per un mese alla posologia di 20 mg/die.

Risultati

Nelle immagini seguenti è ben visibile il trend della patologia dopo terapia con Isodifa alla posologia di 30 mg/die per un periodo di 3 mesi.



T0 (Baseline)
Acne diffusa su guance alla prima visita.



T1 (dopo 3 mesi di terapia)
Totale regressione dello stato acneico.

Dopo tre mesi di terapia con Isodifa si decide di continuare la terapia al dosaggio di 20 mg/die per un altro mese (T2).



T2 (dopo 4 mesi di terapia)
Termine della terapia con evidente quadro positivo.

Conclusioni

È evidente il miglioramento dell'assetto acneico. Il paziente ha seguito la terapia in modo costante confermando elevata aderenza terapeutica e compliance.
Dopo soli 4 mesi di terapia con isotretinoina, si dichiara soddisfatto dei risultati ottenuti e riferisce un miglioramento della qualità di vita.

Evidenze cliniche di paziente con acne severa in terapia con isotretinoina

Arturo Galvan

Centro di Medicina, Vicenza CST – Trento

Obiettivo dell'esperienza

Valutate l'efficacia del trattamento con Isodifa in paziente affetta da acne severa e cicatriziale.

Descrizione del paziente

- Paziente donna di 22 anni in ottime condizioni di salute generale;
- Da 8 anni presente acne grave e cicatriziale al volto;
- Fallimento di precedenti terapie antibiotiche, topiche e ormonali;
- Trattata con Isodifa a dosaggio incrementale per un periodo di 11 mesi.

La dose di partenza è stata di 10 mg al giorno per i primi 2 mesi, incrementando di 10 mg ogni 2 mesi, sulla base della risposta della paziente, fino alla dose di 0.5 mg/kg, dosaggio mantenuto per 12 settimane. La paziente viene rivalutata dopo 2 mesi.

Risultati

Nelle immagini, eseguite al basale, a sei mesi, e a un mese dalla sospensione della terapia, è ben visibile il trend della patologia e si osserva un evidente miglioramento del quadro clinico.

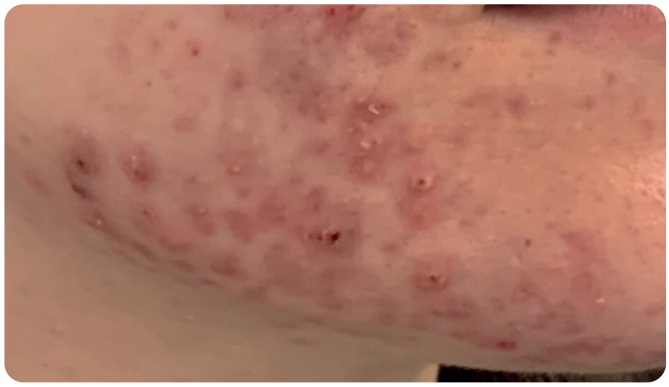

T0 (Baseline)
Situazione al basale



T1 (dopo 6 mesi di terapia)
Trend dello stato acneico dopo 6 mesi



T2 (dopo 1 mese dal termine della terapia)
Situazione dermica un mese dopo il termine del trattamento

Conclusioni

È evidente il miglioramento dell'assetto acneico. La paziente ha seguito la terapia in modo costante confermando elevata aderenza terapeutica e compliance; la paziente ha ben tollerato la terapia. La paziente è soddisfatta dei risultati ottenuti e aver instaurato una terapia con isotretinoina le ha migliorato la qualità di vita.